



## Traumatická rána

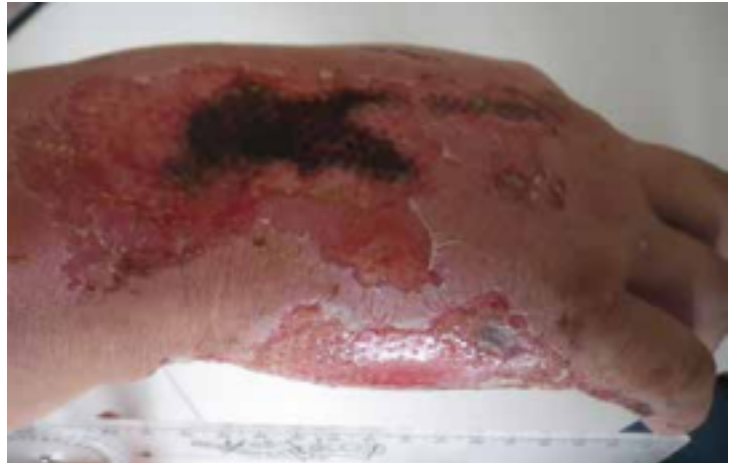
- Muž ve věku 54 let

- Těžké poranění měkkých tkání pravé ruky způsobené kompresním mechanismem zemědělského zařízení v červnu 2013 (obrázek 1)

- Léčba Abilar 10% Resin Salve byla zahájena okamžitě a mast byla aplikována jednou denně

- Trauma byla zcela vyléčena bez jakýchkoli komplikací. Při kontrolní návštěvě 71 dní po poranění (obrázek 2)

1.



2.

